

## RESTAURACIONES POSTERIORES CON RESINA COMPUESTA: RELATO DE CASO CLÍNICO

### COMPOSITE RESIN RESTAURATION OF POSTERIOR TEETH: A CASE REPORT

Tatiana Satomi Kunihira <sup>1,a</sup>, Túlio Pereira Gonçalves <sup>1,a</sup>, Fabiano Vieira de Landa <sup>3</sup>, Janet-Ofelia Guevara-Canales <sup>4</sup>,  
Fernando Goulart Cruz <sup>5</sup>, Frederico dos Reis Goyotá <sup>6</sup>

#### RESUMEN

Con la evolución de las resinas compuestas y la creciente exigencia estética de los pacientes, su uso en dientes posteriores puede ser considerado una alternativa bastante viable y eficiente tanto en el aspecto funcional como estético. Este trabajo tiene como objetivo relatar un caso clínico presentando una secuencia clínica de una restauración con resina compuesta en las piezas 24 y 25, devolviendo la función y estética en los dientes restaurados.

**Palabras clave:** Operatoria dental, restauración dental permanente, resinas compuestas (Fuente: DeCS BIREME).

#### ABSTRACT

With the evolution of the composite resins and the higher aesthetic demand of patients, its use in posterior teeth can be considered a very viable alternative and efficient in terms functional and aesthetic aspects. This paper has the objective to present a clinic case demonstrating a clinical response of a composite resin restoration in the 24 and 25 teeth, restoring function and aesthetics to the restored teeth.

**Key words:** Operative dentistry, dental restoration permanent, composite resins (Source: MeSH NLM).

---

<sup>1</sup> Universidad Severino Sombra, Vassouras. R.J., Brasil.

<sup>2</sup> Facultad de Odontología de la Universidad Federal de Juiz de Fora, Juiz de Fora, M.G., Brasil.

<sup>3</sup> Universidad de San Martín de Porres (USMP), Lima, Perú.

<sup>a</sup> Estudiante de Odontología

<sup>b</sup> Maestría en Clínica Odontológica

<sup>c</sup> Magister en Estomatología, Profesor

<sup>d</sup> Maestría en Clínica Odontológica

<sup>e</sup> Doctor en Prótesis– UNITAU – Taubaté – S.P., Profesor Asistente II de la Asignatura de Dentística y Clínica Integrada

#### Correspondencia:

Frederico dos Reis Goyotá

Dirección: Av. Rui Barbosa, 310, ap. 802, 27521-190, Resende, R.J. Brasil

Correo electrónico: fredgoyata@oi.com.br

Teléfono:

## INTRODUCCIÓN

En la actualidad la odontología pasa por un momento de creciente valoración de los procedimientos estéticos, inclusive en el sector posterior de la arcada dentaria. Al contrario a los tiempos remotos, en que la amalgama era la única alternativa restauradora directa disponible en el mercado, para rehabilitar la forma y función de los dientes posteriores afectados por caries. Las resinas compuestas se presentan como un material estético de elección <sup>(1)</sup>, pues poseen buenas propiedades mecánicas, tales como las resistencias a la fractura, compresión y tracción, adecuados módulos de elasticidad y coeficiente de expansión, entre otras <sup>(2-3)</sup>.

Las fracturas son una de las mayores razones que explican las fallas clínicas en las resinas compuestas. Estas ocurren muchas veces, debido a la propagación de una grieta preexistente subyacente a un área de estrés. Esta grieta puede ser causada por acumulaciones de aire incorporadas durante la inserción del material, o durante el pulido, o debido a las imperfecciones micro estructurales <sup>(3)</sup>.

El advenimiento de nuevas resinas compuestas ha mejorado las características mecánicas, aumentando la resistencia a la abrasión y la compresión así como disminuyendo la contracción de polimerización. A estos factores, se suman las modificaciones en las características estéticas, con diferentes grados de opacidad y translucidez, otorgando mejores resultados estéticos a las restauraciones <sup>(4-5)</sup>.

Son diversos los medios y técnicas utilizadas por los profesionales del área odontológica para restablecer la anatomía perdida de los dientes. Recuperar la tan valorizada estética de la sonrisa comprende varios procedimientos que ponen a prueba la habilidad profesional, necesitando además de conocimientos técnico-científicos acerca de los materiales actuales, vocación artística, destreza y habilidad manual, a fin de reproducir todos los minuciosos detalles anatómicos fundamentales para forjar la restauración lo más natural posible <sup>(6)</sup>.

Existen, sin embargo, limitaciones en cuanto a la durabilidad clínica, que aumentan la desconfianza en la eficacia de las resinas compuestas como material restaurador directo para dientes posteriores, especialmente a largo plazo <sup>(7)</sup>, pues debe existir un mantenimiento en la condición de equilibrio como los dientes naturales <sup>(4)</sup>.

La dureza de la resina compuesta está directamente relacionada con el grado de polimerización. Una polimerización incompleta puede ser ocasionada por una baja intensidad de luz <sup>(9,10)</sup>.

Las mejoras en las propiedades mecánicas de las resinas compuestas así como el desarrollo de nuevas tecnologías para la fotopolimerización, han proporcionado una mayor seguridad clínica en las restauraciones directas e indirectas en los dientes posteriores <sup>(11)</sup>.

Entre las principales ventajas de las resinas compuestas micro híbridas se destacan las propiedades estéticas y la baja microfiltración marginal. Además, la disminución en la contracción de polimerización confiere una mejor resistencia al desgaste <sup>(12)</sup>. La contracción de polimerización varía de acuerdo a la proporción matriz orgánica/carga entre los diferentes tipos y clasificaciones de resinas disponibles en el mercado. Influye también el grado de conversión de monómeros en polímeros: cuanto más sean ellos, mayor contracción habrá <sup>(13)</sup>.

En términos generales, las nuevas resinas compuestas de baja contracción presentan propiedades mecánicas comparables a los compósitos derivados de metacrilatos clínicamente bien aceptados <sup>(14)</sup>, incrementando ventajas adicionales como la baja contracción de polimerización <sup>(6,14)</sup>, buena estabilidad para la inserción y escultura, mejor retención de brillo y estabilidad del color, además, de una menor adhesión del *Streptococcus* <sup>(15)</sup>.

El presente trabajo tiene como propósito la descripción de una rehabilitación en forma y función de dientes posteriores con resina compuesta.

### PRESENTACIÓN DEL CASO

Paciente de 29 años de edad, de género masculino, que acudió al servicio de Dentística de la clínica de Odontología de la Universidad Severino Sombra, en Rio de Janeiro, Brasil, quejándose de mucho dolor. Después de la anamnesis, examen clínico y radiográfico, se constató la presencia de caries en la superficie distal de la pieza 25 y en mesial de la pieza 26. En el molar, a pesar de presentar una cavidad de profundidad considerable, se mantenía una estructura dental suficiente como para confeccionar una restauración directa con resina compuesta.

Después de la anestesia infiltrativa se procedió a la remoción del tejido cariado con motor de alta rotación, con fresa diamantada esférica en el esmalte y baja rotación en la dentina con fresa multilaminada esférica. Además se removió manualmente dentina cariada con ayuda de curetas. (Figura 1).

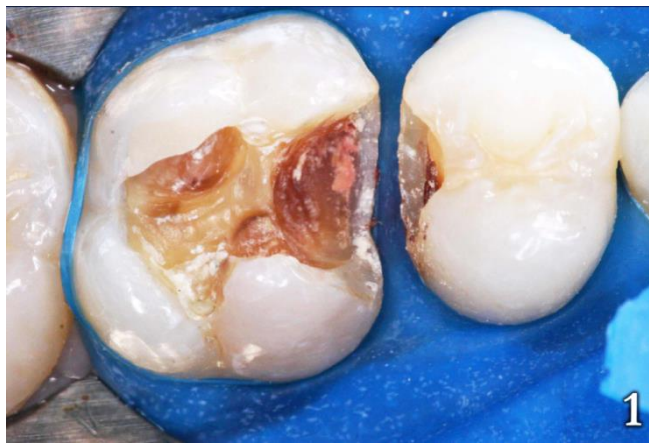


Figura 1: Remoción de tejido cariado

Se decidió, entonces, a realizar las restauraciones con resina Brillante New Line (Coltene, Cuyahoga Falls, Ohio, USA), se optó por una resina compuesta A3 para dentina, A2 para esmalte y Helio Fill- AP (Vigodent, Rio de Janeiro, R.J., Brasil) en la superficie proximal para mejorar el acabado y pulido.

En seguida se realizó el aislamiento absoluto del campo, se colocó hidróxido de calcio como forro cavitario (Hydro C, Dentsply, Moema, SP, Brasil) y Biocal (Biodinâmica, Ibiporã, PR, Brasil) fotoactivado por 20 segundos en la cavidad. (Figura 2).

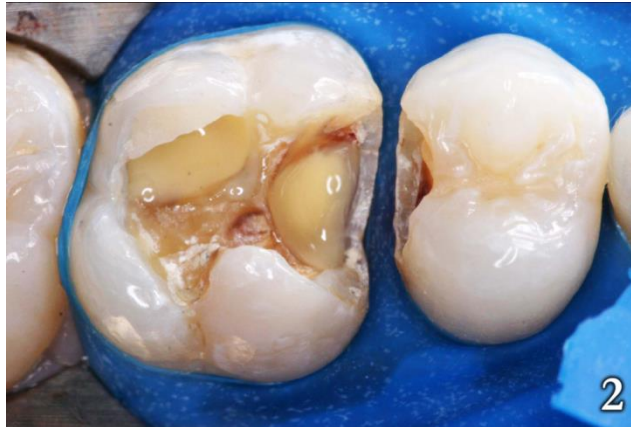

Figura 2: Protección cavitaria con hidróxido de calcio

Con el objetivo de mejorar el sellado marginal, se realizó el grabado con ácido fosfórico al 37% durante 30 segundos en la región del esmalte (Figura 3) y 15 segundos en la dentina (Figura 4).

Luego se lavó con un chorro de agua durante 60 segundos y se secó (Figura 5), para posteriormente aplicar un sistema adhesivo, (One Coat Bond, Coltene, Cuyahoga Falls, Ohio, USA) en toda la cavidad realizada de forma activa, cerciorándose de difundir uniformemente el adhesivo en toda la región preparada, para formar una capa regular. Luego se procedió a la evaporación del solvente a través de un leve chorro de aire, para finalmente fotopolimerizar durante 20 segundos.

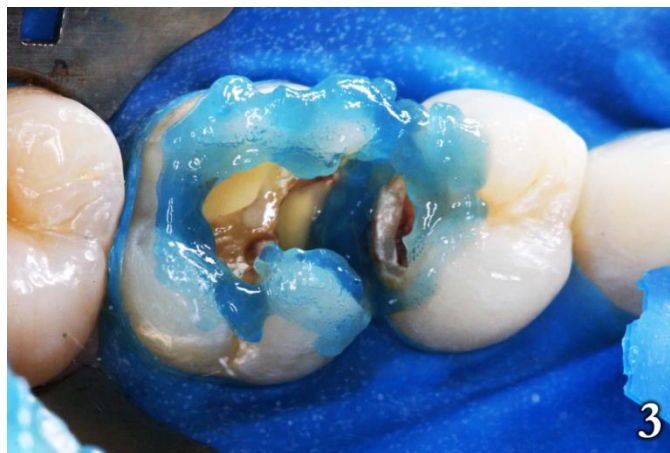

Figura 3: Grabado ácido en esmalte

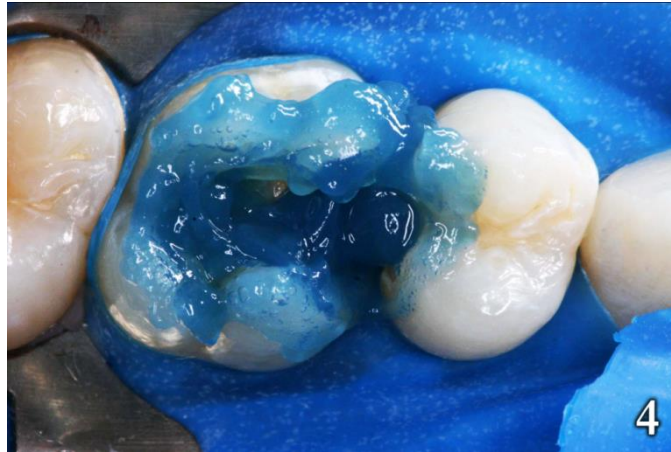

Figura 4: Grabado acido en dentina

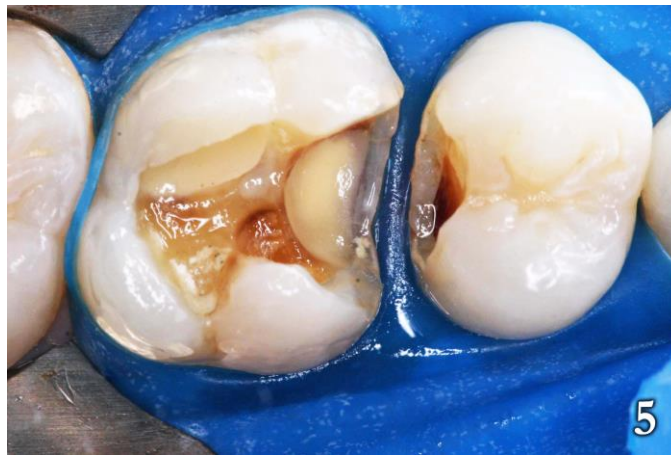

Figura 5: Lavado y secado

Inicialmente se confeccionó la restauración de la pieza 25 para facilitar la construcción del punto de contacto utilizando la resina compuesta Brilliant de color A3, seguida de la resina Helio Fill AP de color A2 en la capa superficial (Figura 6).

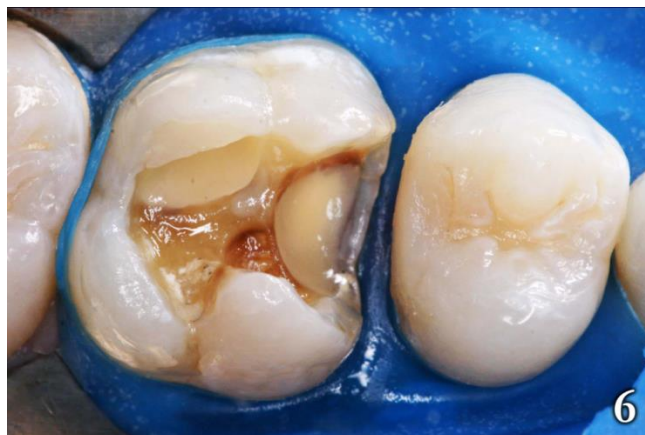

Figura 6: Restauracion de la pieza 25

En la pieza 26 se utilizó una matriz para adaptar la resina, y una cuña de madera para proporcionar un espaciamiento ideal durante la reconstrucción del punto de contacto (Figura 7). La restauración fue iniciada por las caras proximales, utilizando la técnica incremental, con capas de hasta 2 mm. de grosor, fotoactivadas durante 20 segundos. Para la reconstrucción del esmalte se utilizó la resina Brilliant de color A2 (Figura 8). Para la dentina se utilizó el color A3 (Figura 9) con tintes amarillo y blanco (Fill Magic Cores, Vigodent, Rio de Janeiro, R.J., Brasil) fotoactivados durante 20 segundos cada aplicación (Figura 10). Se finalizó la restauración con resina de color esmalte A1 definiendo la escultura y la forma oclusal (Figura 11).

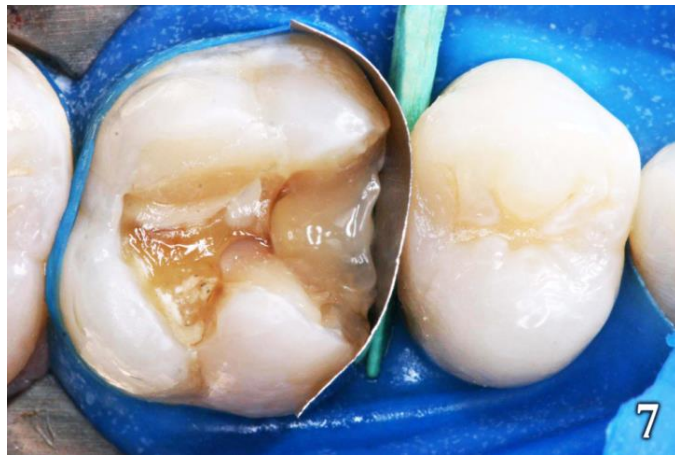

Figura 7: Matriz y cuña

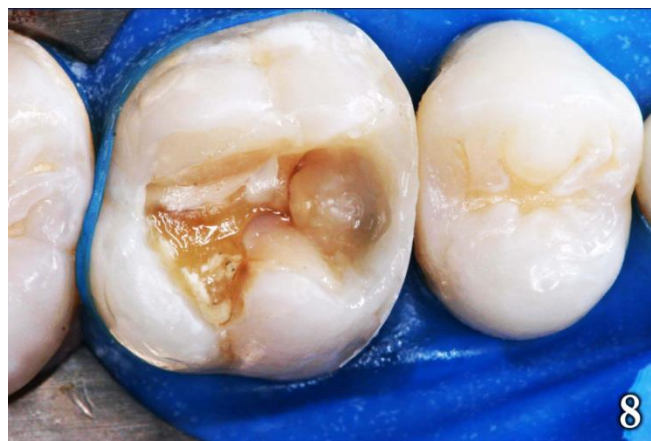

Figura 8: Reconstrucción del esmalte

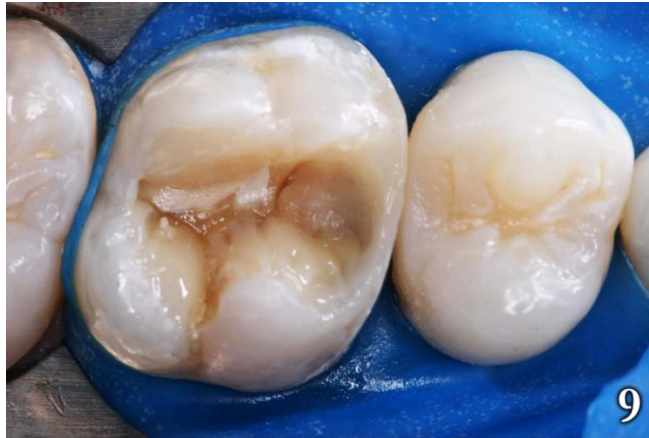

Figura 9: Reconstrucción de dentina

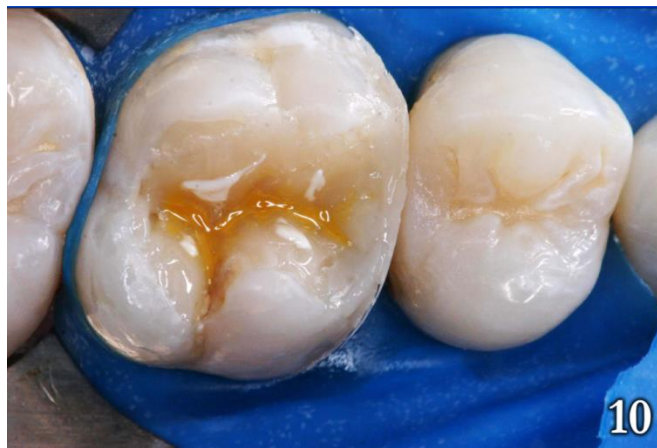

Figura 10: Tintes amarillo y blanco

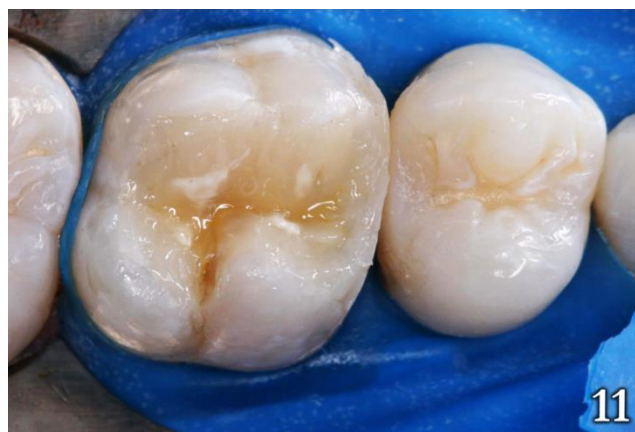

Figura 11: Resina de color esmalte

Una vez finalizada la restauración, se procedió a verificar los puntos de contactos oclusales y la mordida posterior. Después del acabado y pulido inicial con puntas de silicona (Optimize, TDV, Pomerode, SC, Brasil) se aplicó una capa de sellante resinoso fotopolimerizable, (Fill Glaze, Vigodent, Rio de Janeiro, R.J., Brasil) durante 10 segundos (Figura 12).

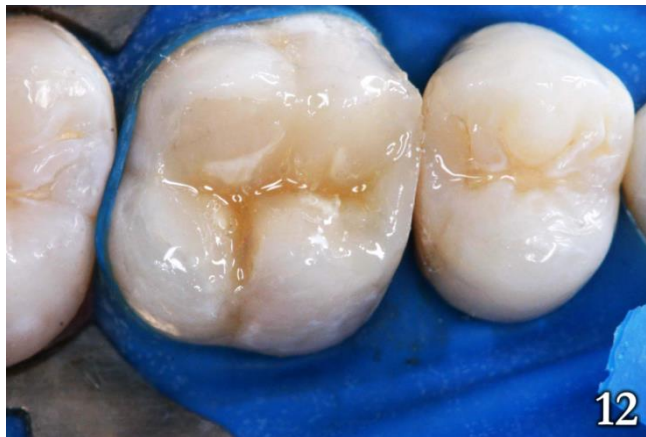

Figura 12: Capa de sellante resinoso fotopolimerizable

El acabado y pulido final fue realizado después de siete días con ayuda de una escobilla de carburo de silicio.

## DISCUSIÓN

La creciente importancia estética de los pacientes y la mayor divulgación de los procedimientos y técnicas restauradoras, que tienen como objetivo recuperar la forma y función dental, determinan el futuro de la odontología restauradora <sup>(16-19)</sup>.

Las restauraciones directas en resina compuesta son procedimientos de ejecución relativamente simple y de bajo costo tanto para el profesional como para los pacientes que posibilitan resultados inmediatos conforme se demuestra en este relato de caso clínico <sup>(20,21)</sup>.

Es importante resaltar que para las restauraciones directas en resina compuesta en las piezas posteriores, el cirujano dentista debe seguir un protocolo de tratamiento criterioso, tomando en cuenta las limitaciones del material restaurador y la técnica restauradora <sup>(22,23)</sup>. Deben respetarse rígidamente los protocolos de ejecución clínica y el control de humedad. La literatura describe una gran diversidad de técnicas y posibilidades restauradoras con resinas compuestas para los dientes posteriores <sup>(4,20,28,29)</sup>.

Para obtener un buen pronóstico y una mayor longevidad de las restauraciones con resina compuesta, deben tomarse en cuenta factores relacionados con la técnica de inserción y el grosor de las porciones incrementales, así como los métodos de fotoactivación que deben incluirse en el protocolo clínico-restaurador <sup>(23,24)</sup>.

Es deseable conseguir a través de la técnica de fotoactivación adecuada el mayor grado de conversión de polímeros, para mejorar las propiedades fisicoquímicas de estos materiales, lo que por tanto crea el dilema técnico: la contracción de polimerización y las propiedades mecánicas son propiedades antagónicas <sup>(14)</sup>.

Durante la fotopolimerización de la resina compuesta, existe un contraste entre la fuerza de contracción y la resistencia a la adhesión de ésta a la estructura dental, lo que genera un



estrés en la interface de unión. Si el estrés generado por la contracción fuese mayor que la fuerza de unión entre la resina y el sistema adhesivo, puede ocurrir un desfase que da origen a una grieta que predispone a la filtración marginal y consecuentemente a la decoloración, sensibilidad posoperatoria y caries recurrentes, lo que disminuye la longevidad de la restauración<sup>(29)</sup>.

Es de gran importancia para el éxito de las restauraciones directas con resina compuesta, realizar una fotoactivación eficiente, para lo cual se debe seleccionar un equipo adecuado junto con un mantenimiento periódico<sup>(9,27)</sup>, lo que contribuye al aumento de la vida útil de la restauración.

## **CONCLUSIÓN**

La restauración con resina compuesta en el sector posterior es una alternativa clínica simple y eficaz, que restablece la función y estética al paciente. Para que tenga longevidad, es imprescindible que los pasos restaurativos sean ejecutados correctamente.

## **FUENTE DE FINANCIAMIENTO**

Autofinanciado

## **CONFLICTO DE INTERESES**

Los autores declaran no tener conflicto de intereses en la publicación de este artículo.

## **REFERENCIAS BIBLIOGRÁFICAS**

- 1- Shuman I. Excellence in class II direct composite restorations. *Dent Today*. 2007;26(4):104-5.
- 2- da Rosa Rodolpho PA, Cenci MS, Donassollo TA, Loguércio AD, Demarco FF. A clinical evaluation of posterior composite restorations:17-year findings. *J Dent*. 2006;34(7):427-35.
- 3- Yap AU, Teoh SH. Comparison of flexural properties of composite restoratives using the ISO and mini-flexural tests. *J Oral Rehabil*. 2003;30(2):171-7.
- 4- Clavijo VR, Clavijo EMA, Andrade MF. Resina composta direta em dentes posteriores:simplificando seu uso. *Dent Sci*. 2008;2(7):215-24.
- 5- Goyatá FR, Pereira PC, Castilho AA, Oliveira RS, Ferreira TRFZ. Resolução estética com resina composta e fraturas de esmalte e dentina. *Rev Dental Press Estet*. 2008;5(1):69-78.
- 6- Weinmann W, Thalacher C, Guggenberger R. Siloranes in dental composites. *Dent Mater*. 2005;21(1):68-74.
- 7- Roulet JF. The problems associated with substituting composite resin for amalgam: a status report on posterior composites. *J Dent*. 1998;16(3):101-13.
- 8- Santos AS, Lima DM, Candido MSM, Palma-Dibb RG, Garcia PNS. Avaliação do Manchamento Superficial de uma Resina Composta em Função dos Aparelhos Fotopolimerizadores e dos Meios de Imersão. 2008,2(8):251-8.
- 9- Machado C, Porto-Neto S, Cruz CA, Loffredo LC. Avaliação da microdureza de uma resina composta híbrida submetida a três tipos de aparelhos fotopolimerizadores. *J Bras Clin Odontol Integr*. 2002;6(32):165-9.
- 10- Souza ROA, Michida SMA, Zogheib LV, Lombardo GHL, Pereira PC, Barca DC, Pavanelli CA. Avaliação da dureza vickers de resinas compostas de uso direto e indireto. *Cienc Odontol Bras*. 2009;12(1):23-30.

- 11- Silva EM, Poskus LT, Guimarães JGA. Influence of light-polymerization modes on the degree of conversion and mechanical properties of resin composites: A comparative analysis between a hybrid and a nanofilled composite. *Oper Dent.* 2008;287-93.
- 12- Scheibe KGBA, Almeida KGB, Medeiros IS, Costa JF, Alves CMC. Effect of different polishing systems on the surface roughness of microhybrid composites. *J Appl Oral Sci.* 2009;17(1):21-6.
- 13- Anusavice KJ. *Materiais dentários.* Rio de Janeiro: Guanabara Koogan, 1998.
- 14- Ilie N, Hickel R. Macro-, micro- and nano-mechanical investigations on silorane and methacrylate-based composites. *Dent Mater.* 2009;25(6):810-9.
- 15- Buegers R, Schneider-Brachert W, Hahnel S, Rosentritt M, Handel G. Streptococcal adhesion to novel low-shrink silorane-based restorative. *Dent Mater.* 2009;25(2):269-75.
- 16- Chain MC, Baratieri LN. Restaurações adesivas diretas em dentes posteriores. In: *Restaurações estéticas com resina composta em dentes posteriores (Série 12 – EAP/APCD).* São Paulo: Artes Médicas. 1998. p.47-129.
- 17- Conceição EN & Pires LAG. Restaurações diretas com compósitos. *Rev APCD.* 2002;2(56):109-13.
- 18- Araújo E. Tratamento estético posterior. *Clínica Int J Braz Dent.* 2007;3(4):334-47.
- 19- Aimi E, Lopes GC. Restaurações Diretas de Resina Composta em Dentes Posteriores: uma Realidade no Brasil do Século XXI. *Clínica Int J Braz Dent.* 2007;3(1):32-40.
- 20- Araújo E, Góes MF. Resina de Baixa Contração, Uma Nova Alternativa para Restaurações de Dentes Posteriores. *Clínica Int J Braz Dent.* 2008;4(3):240-58.
- 21- Silva LM, Franchini PAS, Veronezi MC, Nahsan FPS, Francisconi LF, Sampaio PCP, Scaffa PMC. Restauração estética em dente posterior: relato de caso. *Rev Dental Press Estet.* 2009;6(2):116-25.
- 22- Leinfelder KF. A report on a new condensable composite resin. *Compendium.* 1998;3(13):230-37.
- 23- Silva e Souza JR MH. Procedimentos restauradores estéticos em resina e porcelana para dentes posteriores. *Res Dent Rest.* 1998;1(1):1-61.
- 24- Hirabayashi S, Hood JA, Hirasawa T. The extent of polymerization of class II light-cure composite resin restorations: effects of incremental placement technique, exposure time and heating for resin inlays. *Dent Mater.* 1993;2(12):159-70.
- 25- Cavalcanti AN, Lobo MM, Rezende CA, Peris AR, Marchi GM. Contração de Polimerização: Estratégias para Minimizar seus Efeitos em Restaurações Diretas. *Clínica Int J Braz Dent.* 2008;4(1):86-92.
- 26- Silva M A B, Oliveira G J P L, Fontanari L A, Reis J I L, Santos L M. Avaliação dos Aparelhos Fotopolimerizadores em Consultórios Particulares da Cidade de Maceió-AL. *Dent Sci.* 2008,2(7):176-81.
- 27- Santos A S, Lima D M, Candido M S M, Palma-Dibb R G, Garcia P N S. Avaliação do Manchamento Superficial de uma Resina Composta em Função dos Aparelhos Fotopolimerizadores e dos Meios de Imersão. *Dent Sci.* 2008,2(8):251-58.
- 28- Goyatá FR, Gilson JGR, Souza MCA, Rodrigues CRT. Restauração com resina composta microhíbrida em dente posterior - relato de caso clínico. *Dent Sci.* 2009;3(9):59-66.
- 29- Hirata R, Higashi C, Masotti A. Simplificando o uso de resinas compostas em dentes posteriores. *Rev Dent Press Estét.* 2004;1(1):18-34.

Recibido: 12 de setiembre de 2014

Aceptado para publicación: 10 de noviembre de 2014

**Citar como:** Kunihira TS, Gonçalves TP, De landa FV, Guevara-Canales JO, Cruz FG, Goyatá FR. Restauraciones posteriores con resina compuesta: relato de caso clínico. *KIRU.* 2014;11(2):xxx-xx.