

Diagnóstico diferencial de hemangioma por meio da vitropressão

Differential diagnosis of hemangioma by diascopy

Fernando Luiz Goulart CRUZ¹
 Rodrigo Furtado de CARVALHO¹
 Matheus Furtado de CARVALHO¹
 Lígia de Araújo Ramos SALES²
 Karina Lopes DEVITO²

RESUMO

O hemangioma é uma neoplasia benigna ou um hamartoma, cuja principal característica é a proliferação de vasos sanguíneos. Sua etiologia está ligada a anomalias congênitas, traumas físicos, estímulos endócrinos e inflamatórios de etiologia desconhecida. A principal queixa dos pacientes portadores de hemangiomas é o distúrbio estético. Dependendo do tamanho e da localização, podem ocasionar assimetria facial ou interferir na função dos órgãos envolvidos. Quando localizados no assoalho da boca, essas lesões causam problemas funcionais, associados à mastigação, deglutição e fala. Os hemangiomas devem ser distinguidos das mucocelos, das manchas e malformações vasculares e de outros tumores vasculares da infância. Diante desta informação, o diagnóstico diferencial pode ser estabelecido de forma simples e segura pela anamnese, exame clínico, e por manobras semiotécnicas, como a vitropressão. A compressão pela lâmina de vidro, a lesão adquire coloração pálida, diminuindo de tamanho devido ao esvaziamento vascular. A realização de biópsia incisional não está indicada nestes casos, devido ao risco de hemorragias. Seu tratamento é um tema muito discutido na literatura, desde a preservação, radioterapia, eletrocoagulação, aplicação de laser, crioterapia, cirurgia, escleroterapia até administração de Interferon. Neste trabalho apresenta-se o relato de um caso clínico de um paciente portador dessa neoplasia na mucosa jugal.

Termos de indexação: Diagnóstico. Hemangioma. Neoplasia.

ABSTRACT

Hemangioma is a benign neoplasm or hamartoma whose main characteristic is blood vessel proliferation. Its etiology is related to congenital anomalies, physical trauma and endocrine and inflammatory stimuli of unknown etiology. The main complaint of patients with hemangiomas is their unsightliness. Depending on their size and location, they can cause facial asymmetry or affect organ function. When they are located on the floor of the mouth, these lesions cause functional mastication, deglutition and speech problems. Hemangiomas need to be distinguished from mucocels, vascular stains and malformations and other childhood vascular tumors. This information allows the differential diagnosis to be established in a simple and safe manner by medical history, clinical examination and simple tests, such as diascopy. When the lesion is pressed with a glass slide, it blanches and shrinks because the blood in the lesion is pushed out. Incisional biopsies are not indicated because of the risk of bleeding. Treatments for hemangiomas are extensively discussed in the literature and include radiotherapy, electrocoagulation therapy, laser therapy, cryotherapy, surgery, sclerotherapy, interferon therapy and follow-up. This paper presents the clinical case of a patient with buccal hemangioma.

Indexing terms: Diagnosis. Hemangioma. Neoplasm.

INTRODUÇÃO

O hemangioma é considerado pela Organização Mundial de Saúde como neoplasia benigna vascular, cuja principal característica é a proliferação de vasos sanguíneos¹⁻⁴. No entanto, por aparecer como uma anomalia de desenvolvimento, também é classificada como hamartoma, já que está presente, na maioria dos casos, ao nascimento ou nos primeiros anos de vida¹⁻⁵.

Sua etiologia está ligada a anomalias congênitas, traumas físicos, estímulos endócrinos e inflamatórios de etiologia desconhecida⁶⁻⁷.

Chinen et al.⁸ realizaram um levantamento de 8 505 fichas de pacientes atendidos no período de janeiro de 1972 a dezembro de 1990, no Serviço de Estomatologia do Hospital Heliópolis (Heliópolis, São Paulo), no qual foram registrados 235 casos de hemangiomas (2,76%). Foi relatada maior prevalência no sexo feminino com maior ocorrência no lábio e seu tempo de evolução próximo de um ano.

¹ Universidade Federal de Juiz de Fora, Faculdade de Odontologia. Rua José Lourenço Kelmer, s/n, Campus Universitário, São Pedro, 36036-900, Juiz de Fora, MG, Brasil. Correspondência para / Correspondence to: FLG CRUZ. E-mail: <fernandolgcruz@yahoo.com.br>.

² Universidade Federal de Juiz de Fora, Faculdade de Odontologia, Departamento de Clínica Odontológica. Juiz de Fora, MG, Brasil.

Sem predileção por raça, apresenta-se como mancha ou nódulo arroxeadado, cuja coloração varia de vermelho intenso ao roxo, de acordo com a localização e a profundidade no tecido, além do grau de congestão do mesmo³.

O tamanho é variável dependendo de diversos fatores que incluem, entre outros, idade do paciente e local da lesão. Em geral, é relativamente flácido à palpação, podendo ser circunscrito ou difuso apresentando-se plano ou elevado, com superfície lisa ou nodular e, na maioria das vezes, assintomático⁹.

Não é uma lesão exclusiva da boca, podendo desenvolver em qualquer parte do organismo. Mais de 50% dos hemangiomas ocorrem na região de cabeça e pescoço¹⁰⁻¹¹ sendo que na boca ocorrem principalmente nos lábios^{1,3,12}, na língua^{3,13}, na mucosa jugal^{1,3,14} e no palato¹.

Na maxila ou na mandíbula, ocorrem, ocasionalmente, hemangiomas centrais (intraósseos), que se apresentam com aspecto radiolúcido, uni ou multilocular, semelhante a alguns cistos¹⁵⁻¹⁶. Nesses casos, pode-se ter dificuldade na realização do diagnóstico diferencial².

Histologicamente é formado por inúmeros capilares pequenos revestidos por uma camada única de células endoteliais sustentadas por tecido conjuntivo⁹.

A sua classificação se divide em hemangioma capilar, juvenil, cavernoso e arteriovenoso. O hemangioma capilar é o tipo mais comum, sendo mais frequente no sexo feminino. É observado ao nascimento e prolifera-se rapidamente. O hemangioma juvenil refere-se ao estado imaturo de um hemangioma capilar, sendo comum na região parotídea. O hemangioma cavernoso possui este nome devido ao grande diâmetro dos vasos sanguíneos proliferantes, mostrando características clínicas semelhantes ao hemangioma capilar, incluindo a ocorrência na infância e a preferência pelo sexo feminino e pela região da cabeça e do pescoço^{4,9,17}. Segundo Regezi & Sciubba³ não há diferença clínica significativa entre os hemangiomas capilares e cavernosos. Já os hemangiomas arteriovenosos são malformações vasculares causadas por uma comunicação anormal entre a circulação arterial e venosa⁴.

A principal queixa dos pacientes portadores de hemangiomas é o distúrbio estético. Dependendo do tamanho e da localização, podem ocasionar assimetria facial ou interferir na função dos órgãos envolvidos. Quando localizados no assoalho da boca, essas lesões causam problemas funcionais, associados à mastigação, deglutição e fala¹⁸.

Os hemangiomas devem ser distinguidos das mucocelos, das manchas vasculares, das malformações vasculares e de outros tumores vasculares da infância¹⁹⁻²⁰. Diante desta informação, o diagnóstico pode ser estabelecido de forma simples e segura pela anamnese, exame clínico, e por manobras semiotécnicas, como a vitropressão, que são conclusivas na maioria dos casos¹⁴. Por se tratar de uma lesão vascular, a realização de biópsia incisional não está indicada nestes casos, devido ao risco de hemorragias¹⁵.

A vitropressão é importante auxiliar no estabelecimento do diagnóstico diferencial. À compressão pela lâmina de vidro, o hemangioma adquire coloração pálida, diminuindo de tamanho devido ao esvaziamento vascular⁹.

O tratamento de hemangiomas é um tema muito discutido na literatura, incluindo desde a preservação, radioterapia, eletrocoagulação, aplicação de laser, crioterapia, embolização, cirurgia, escleroterapia até administração de Interferon²¹. Na ausência de transtornos, a preservação é a melhor conduta⁹.

Por sua importância clínica, por ser comum e estar presente nas áreas de atuação do cirurgião-dentista, o conhecimento dessa malformação ou neoplasia benigna é de grande interesse.

CASO CLÍNICO

Paciente MAA, leucoderma, sexo feminino, 61 anos, viúva, dona de casa apresentou-se à Clínica de Semiologia Odontológica II da Faculdade de Odontologia da Universidade Federal de Juiz de Fora, com a queixa principal de um dente incluso: o canino superior direito.

Durante a anamnese, a paciente relatou hábitos parafuncionais como mordida de lábio inferior e rangimento dos dentes (Figura 1). Ainda no interrogatório, a mesma informou não ser portadora de nenhuma alteração sistêmica, declarou ser emotiva e ansiosa, e que fumava a cerca de 40 anos.

Após exame clínico, foram observadas cáries nos elemento 22, 37 e 47, presença de resto radicular do elemento 36, inclusão do elemento 13 na região de pré-maxila e no elemento 11 havia um acesso endodôntico, porém sem tratamento do canal. Foi observada também,

a presença de cálculo dentário generalizado e manchas do tipo pápula arroxeadas na mucosa jugal esquerda, próxima à comissura labial.

Ao exame físico intrabucal, verificou-se na mucosa jugal esquerda, próxima à rima bucal, cinco manchas de 5mm a 10mm de diâmetro, cuja coloração variava de vermelho intenso ao roxo, de acordo com a localização e a profundidade. Essa lesão apresentava-se ligeiramente elevada, circunscrita, com bordos definidos, de superfície lisa, relativamente flácida a palpação e assintomática (Figura 2).

Devido às características clínicas das manchas encontradas, chegou-se à hipótese diagnóstica de lesão de natureza vascular. Dessa forma foi aplicado o teste de vitropressão, no qual realizou-se uma compressão por uma lâmina de vidro (75mm de comprimento x 25mm de largura x 1mm de espessura). Com essa manobra, a mancha adquiriu uma coloração pálida, diminuindo de tamanho devido ao esvaziamento vascular (Figura 3). Ficou definido, assim, o diagnóstico de hemangioma.

Ao exame radiográfico, não foram detectadas anormalidades dentárias ou ósseas nas regiões próximas à lesão, salvo o elemento 13 que estava incluso na região de pré-maxila e as cáries nos elementos 22, 37, 47.

Perante a idade e ao não relato de desconforto físico e estético por parte da paciente, optou-se pela proervação clínica da mesma. Também foi feita uma conscientização com a paciente a fim de evitar traumas no local do hemangioma devido ao risco de hemorragia.

Após todo o exame clínico, o prognóstico se apresentou favorável e a paciente foi encaminhada para o departamento de periodontia da Faculdade de Odontologia da Universidade Federal de Juiz de Fora, a fim de solucionar a sua queixa principal, o elemento 13 impactado.

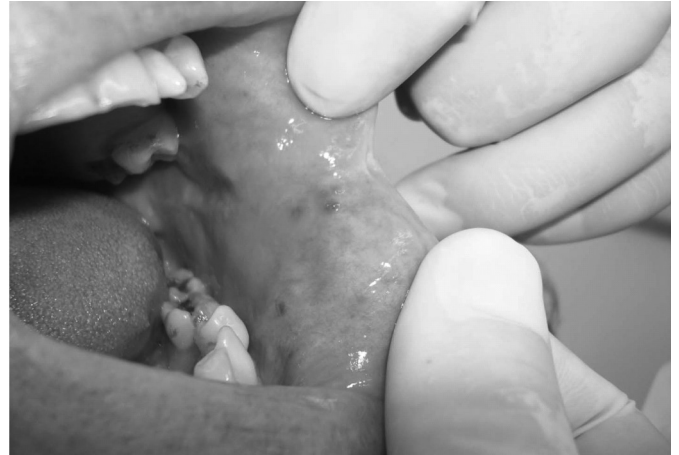

Figura 2. Lesão elevada, circunscrita, com bordos definidos, de superfície lisa, relativamente flácida à palpação e assintomática.

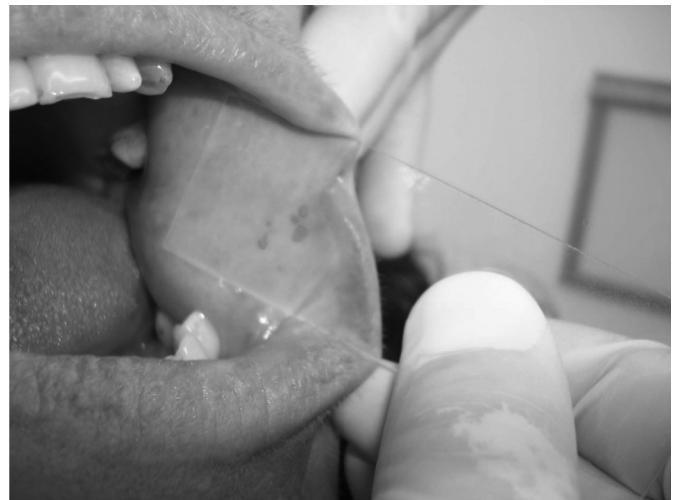

Figura 3. Manobra de vitropressão - lesão de coloração pálida e de menor tamanho.

DISCUSSÃO

A paciente não apresentava anomalias congênitas, distúrbios endócrinos ou inflamatórios. Porém, como descrito na literatura⁶⁻⁷, foi identificado na paciente o hábito de morder o lábio inferior e a mucosa jugal como um possível fator etiológico de natureza física, envolvido na formação do hemangioma.

Estudos relatam que mais de 50% dos hemangiomas ocorrem na região de cabeça e pescoço, tendo predileção pelos lábios^{1,3,10-12}. Corroborando com estes estudos, o caso aqui relatado apresentou uma lesão localizada na região de cabeça e pescoço, embora o local atingido tenha sido a mucosa jugal e não o lábio, comumente relatado como a região mais prevalente.

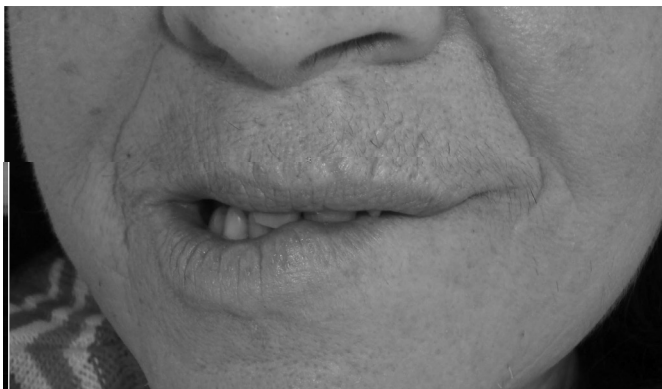


Figura 1. Fotografia que registra o hábito parafuncional de morder o lábio inferior do lado esquerdo.

O caso apresentado ratifica o estudo de Castro², que relatou a possibilidade de ocorrência do hemangioma em qualquer idade, inclusive com frequência bastante considerável em idosos, na forma de hemangiomatose senil. Também está de acordo com Chinen et al.⁸, que escreveu sobre a alta prevalência dessa formação no sexo feminino.

Ao ser questionada sobre as manchas, a paciente relatou que nunca havia percebido a existência de tais alterações. Portanto, a história evolutiva da lesão não pôde ser descrita.

Assim como relatado por Regezi & Sciubba³, a lesão se apresentava como uma mancha de coloração que variava de vermelho intenso ao roxo, de acordo com a localização e a profundidade no tecido.

Enquadrando nas características descritas por Rocha et al.⁹, a paciente apresentava uma lesão relativamente flácida à palpação, circunscrita, com bordos definidos, de superfície lisa e assintomática.

A localização da lesão na mucosa jugal possibilitou a manobra semiotécnica da vitropressão pela facilidade de manipulação. Visto que regiões como gengiva e palato dificultam esta técnica e podem induzir a procedimentos com resultados indesejáveis, entre eles a hemorragia, que pode constituir risco para o paciente.

Após a vitropressão, foi constatada a coloração pálida e uma diminuição do tamanho da lesão devido ao esvaziamento vascular, assim como preconiza Rocha et al.⁹. Foi estabelecido assim, um diagnóstico simples, seguro e conclusivo¹⁴.

A decisão pela preservação do hemangioma no caso relatado nesse artigo está de acordo com pesquisas

feitas por Rocha et al.⁹, o qual defendeu a adoção dessa conduta na ausência de transtornos relacionados à lesão.

CONCLUSÃO

Após a revisão literária, nota-se a presença de características clássicas no caso clínico relatado. Tais características envolvem a localização, o aspecto clínico, o fator traumático como causa principal e a maior prevalência em mulheres.

A partir das características presentes na paciente, pode-se notar a importância da vitropressão no diagnóstico diferencial das lesões de natureza vascular, mucocelos e hemangioma. Dessa forma, foi estabelecido um diagnóstico simples, seguro e conclusivo.

Quando o hemangioma não prejudicar a estética ou a função dos órgãos, é indicado a preservação do paciente, junto com uma conscientização, a fim de evitar traumas locais acompanhados de hemorragias.

Colaboradores

FLG CRUZ, RF CARVALHO e MF CARVALHO assistiram ao paciente relatado participaram da redação do artigo em todas as suas fases. LAR SALES auxiliou no fechamento do diagnóstico do paciente e na redação do artigo em todas as suas fases. KL DEVITO participou da redação do artigo em todas as suas fases.

REFERÊNCIAS

1. Shaffer WG, Hine MK, Levy BM. Tratado de patologia bucal. 4ª ed. Rio de Janeiro: Guanabara Koogan; 1987.
2. Castro AL. Estomatologia. 3ª ed. São Paulo: Santos; 2000.
3. Regezi SA, Sciubba JJ. Patologia bucal: correlações clínico-patológicas. 3ª ed. Rio de Janeiro: Guanabara Koogan; 2000.
4. Neville BW, Damm DD, Allen CM, Bouquot JE. Patologia oral e maxilo-facial. 2ª ed. Rio de Janeiro: Guanabara Koogan; 2004.
5. Ribas MO, Laranjeira J, Souza MH. Hemangioma bucal: escleroterapia com oleato de etanolamina: revisão da literatura e apresentação de caso. Rev Clin Pesq Odontol. 2004;1(2):31-6.
6. Anastassov G, Escobar V. Hemangioma-like lesions: diagnosis and management. Gen Dent. 1998;46(4):372-5.
7. Barrett AW, Speight PM. Superficial arteriovenous hemangioma of the oral cavity. Oral Surg Oral Med Oral Pathol Oral Radiol Endod. 2000;90(6):731-8.

8. Chinen A, Martins R.H, Santos GG, Souza A, Marcucci G. Hemangioma: aspectos clínicos, diagnóstico e terapêutica de 235 casos. *Rev Odontol UNICID*. 1996;8(1):43-9.
9. Rocha LB, Pádua JM, Martins RH, Lia RCC. Hemangioma da cavidade bucal. *RGO - Rev Gaúcha Odontol*. 2000;48(3):150-2.
10. Ling KC. Sclerotherapy of oral haemangioma with 3% sodium tetradecil sulphate: a case report. *J Singapore Medical*. 1986;27(3):244-6.
11. Govrin-Yehudain J, Moscona AR, Calderon N, Hirshowitz B. Treatment of hemangiomas by sclerosing agents: an experimental and clinical study. *Ann Plast Surg*. 1987;18(6):465-9.
12. Archards H. Alteraciones estomatológicas de naturaleza interna y tegumentaria. *Dermatologia en Medicina General*. 2ª ed. Buenos Aires: Panamericana; 1980.
13. Pindborg JJ. Atlas de doenças da mucosa oral. 3ª ed. São Paulo: Panamericana; 1981.
14. Boraks S. Tumores benignos: diagnóstico bucal. 3ª ed. São Paulo: Artes Médicas; 2001.
15. Khurana KK, Mortelliti AJ. The role of fine-needle aspiration biopsy in the diagnosis and management of juvenile hemangioma of the parotid gland and cheek. *Arch Pathol Lab Med*. 2001;125(10):1340-3.
16. Kurabayashi T, Ida M, Tetsumura A, Ohbayashi N, Yasumoto M, Sasaki T. MR imaging of benign and malignant lesions in the buccal space. *Dentomaxillofac Radiol*. 2002;31(6):344-9.
17. Gorlin RJ, Goldman HM. *Patologia oral*. Barcelona: Salvat; 1980.
18. Wang L, Oliveira DT, Consolaro A, Perez F. Tratamento de hemangioma bucal com agente esclerosante. *Rev Odontol Brasil Central*. 1998;7(24):20-2.
19. Dohil MA, Baugh WPB, Eichenfield LF. Vascular and pigmented birthmarks. *Pediatr Clin North Am*. 2000;74(4):783-12.
20. Gampper TJ, Morgan RF. Vascular anomalies: hemangiomas. *Plast Reconstr Surg*. 2000;110(2):572-85.
21. Spyrides KS, Beaclair BS, Oliveira AEF, Coutinho ACA. Hemangioma central de maxila. *Rev Paul Odontol*. 2001;23(3):16- 20.

Recebido em: 30/7/2008

Versão final reapresentada em: 14/11/2008

Aprovado em: 25/4/2009